



PHÒNG KHÁM ĐA KHOA AN KHANG
87A Cách Mạng Tháng Tám P.Bến Thành Q.1 HCM
ĐT: (84.8) 9253901 FAX: (84.8) 9253727

PHIẾU KẾT QUẢ NỘI

Mã BN: 08000200

Nơi chỉ định:

Vùng khảo sát: TAI MŨI HỌNG

Lâm sàng:

Chẩn đoán:

Mô tả:

TAI:

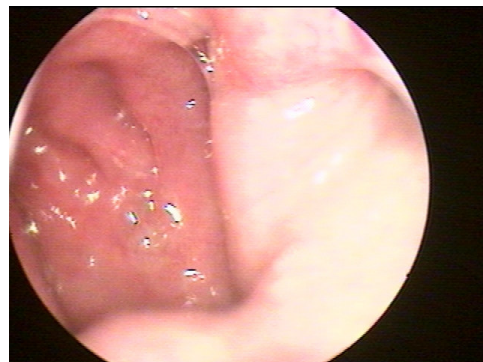
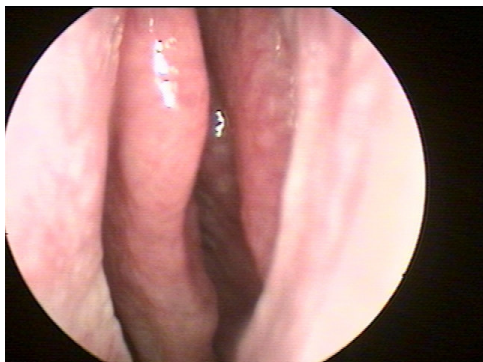
- + Ống tai ngoài (T): có ít ráy tai.
- +Màng nhĩ: bình thường.
- + Cán búa: đúng vị trí.

MŨI:

- + Vách ngăn: vẹo nhẹ
- + Khe dưới: đọng ít dịch nhầy
- + Cuốn dưới: phù nề sung huyết.
- + Mòm móc: bình thường.
- + Bóng sàng: phù nề thoái hóa nhẹ
- + Cuốn giữa: phù nề sung huyết.
- + Khe giữa: hẹp
- + Khe trên: xuất tiết dịch.

VÒM: cử động gờ vòm bình thường, không u sùi.

HỌNG: đọng dịch nhầy thành sau họng



Kết luận:

Viêm mũi vện mạch - ráy tai (T)

Ngày 10 tháng 1 năm 2008

BS. TRẦN KHẮC TÀI